

# OPTIMIERUNG BZW. VERMEIDUNG ORTHETISCHER MASSNAHMEN DURCH DISTRAKTIONSOSTEOGENESE MITTELS VOLL IMPLANTIERBARER TELESKOPMARKNÄGEL

## Optimization or rather avoidance of orthetic measures by distraction-osteogenesis with the help of fully implantable telescopic intramedullary nails

**Prof. Dr. A. M. Betz**

### Zusammenfassung

Bei hohen Amputationen im Oberschenkelbereich ist eine adäquate Prothesenversorgung häufig unmöglich. Führt man zum Zeitpunkt der Primärversorgung ein radikales Debridement durch und nimmt dabei eine primäre Verkürzung der Extremität in Kauf, kann nach 6-12 Monaten entweder der Stumpf zur verbesserten Prothesenversorgung verlängert werden oder bei primär erfolgter Replantation die ursprüngliche Länge durch das Prinzip der Kallusdistraction wiederhergestellt werden. Vorteile dieses Konzeptes sind zum einen ein niedrigeres Replantationsrisiko durch die radikale Entfernung geschädigten Gewebes und damit eine Rekonstruktion im gesunden Weichteil- und Knochengewebe mit End-zu-End Anastomosen von Gefäßen, Nerven, Sehnen und Muskeln, geringere postoperative lokale (Thrombose, Infekte) sowie systemische Komplikationen (Ischämie-Reperfusionssyndrom). Die Verlängerung der Extremität kann zum einen auf herkömmliche Weise mittels externer Fixateure erfolgen. Eine wesentlich komplikationsärmere und patientenfreundlichere Methode stellt die Verlängerung mittels voll implantierbarer Distractionssysteme dar. Durch die fehlenden Pins wird das Infektionsrisiko erheblich minimiert, der Behandlungskomfort für den Patienten ist höher und

die kosmetischen Ergebnisse sind besser. Der zentrale Kraftangriff des intramedullären Systems garantiert besser und einfacher als externe Systeme den exakten Erhalt beziehungsweise die Wiederherstellung anatomisch korrekter Beinachsen. Komplikationen und Hospitalisierungszeit sowie die Rehabilitationsphase werden auf diese Weise erheblich vermindert. Mittels intramedullärer Distractionssysteme können sowohl im Bereich des Femurs und der Tibia als auch am Humerus Stumpfverlängerungen durchgeführt werden.

### Schlüsselwörter

Amputationsstumpf, Stumpfverlängerung, Teleskopmarknagel, Distractionsosteogenese.

### Problematik des versuchten Längenerhalts

Nach schwersten Knochen- und Weichteilverletzungen der unteren

Extremität sowie subtotalen oder totalen Amputationsverletzungen ist der Erhalt der ursprünglichen Extremitätenlänge sehr schwierig und oft überhaupt nicht möglich. Bei hohen Amputationen im Oberschenkelbereich ist eine adäquate Prothesenversorgung häufig unmöglich. Bei Unterschenkelamputationen sind zum primären Erhalt der ursprünglichen Extremitätenlänge häufig zahlreiche nacheinander folgende Eingriffe notwendig. Nach der primären Rekonstruktion der Weichteildefekte (Haut, Muskeln, Nerven, Gefäße) kann der Knochendefekt mit unterschiedlichen Rekonstruktionstechniken überbrückt werden (Abb. 1). Nachteile dieses „Konzeptes der versuchten Längenerhaltung“ mit schrittweiser Rekonstruktion (CHEN und YU 1987) sind lange stationäre Behandlungszeiten und hohe Komplikationsraten sowie oft unbefriedigende Ergebnisse,

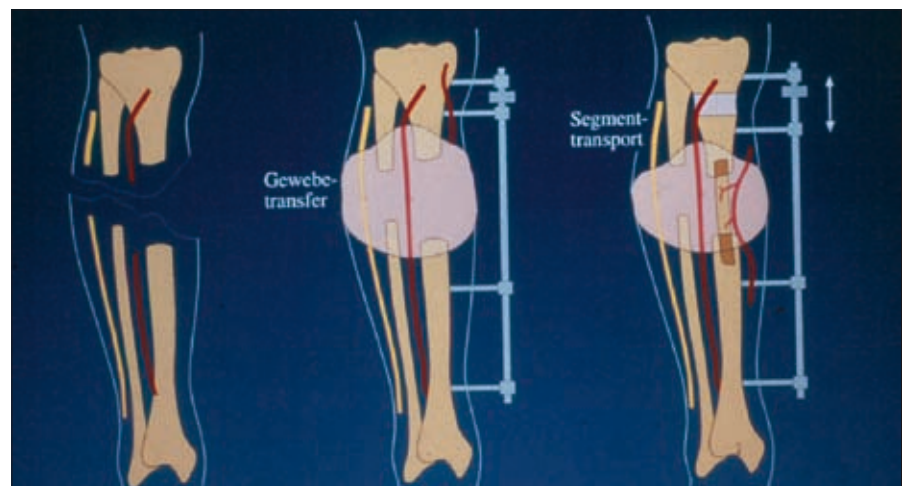


Abbildung 1: Konzept des versuchten Längenerhalts

## VARIA-THEMA

insbesondere bei segmentalen Defekten mehrerer Nervenstämme bzw. ausgedehnten Haut-Muskel-Defekten.

In den letzten Jahren wurde zunehmend versucht, kurze Amputationstümpfe mittels osteomuskulokutane Lappentransplantationen zu verlängern, beispielsweise aus dem Latissimus dorsi mit einer oder zwei Rippen (PELLISSIER et al. 2002) oder Teilen der distalen Tibia und diversen Fußteilen (PANT und YOUNGE 2003).

### Vorteile des Konzeptes der primären Verkürzung und sekundären Verlängerung

Führt man zum Zeitpunkt der Primärversorgung ein radikales Debridement durch und nimmt dabei eine primäre Verkürzung der Extremität in Kauf, kann zu einem späteren Zeitpunkt entweder der Stumpf zur verbesserten Prothesenversorgung verlängert werden oder bei primär erfolgter Replantation die ursprüngliche Länge durch das Prinzip der Kallusdistraktion (BETZ et al. 1990, PALEY 1990, ILIZAROW 1992, BAUMGART et al. 1993) wiederhergestellt werden. Vorteile dieses Konzeptes sind zum einen ein niedrigeres Replantationsrisiko durch die radikale Entfernung geschädigten Gewebes und damit eine Rekonstruktion im gesunden Weichteil- und Knochengewebe mit End-zu-End Anastomosen von Gefäßen, Nerven, Sehnen und Muskeln. Postoperative lokale Komplikationen, wie Thrombose und Infekte, sowie systemische Komplikationen, wie das Ischämie-Reperfusionssyndrom, werden so deutlich reduziert (BETZ et al. 1998, HIERNER et al. 2005). Zum Zweiten ist bei einer sekundären Verlängerung mittels Kallusdistraktion durch die intakten umgebenden Weichteile eine komplikationsärmere und umfassendere Wiederherstellung der

ursprünglichen Länge beziehungsweise eine Stumpfverlängerung möglich. Bei infektfreier und gut vaskularisierter Weichteildecke ist die Ossifikation wesentlich unproblematischer als bei geschädigten Weichteilen (KNOPP und STEINAU 1991, BETZ et al. 1998).

### Primärversorgung bei geplanter sekundärer Verlängerung

Bei bestehender Operabilität des Patienten und Replantationsfähigkeit von Stumpf und Amputat, also verletzungsfreien Weichteil- und Knochenverhältnissen, kann die Rekonstruktion durchgeführt werden. Die kalte Ischämiezeit sollte nicht über 4 Stunden liegen (HIERNER et al. 2005). MARTI et al. (2003) befürworten eine Replantation auch noch nach sechs Stunden Ischämiezeit. Zunächst erfolgt die Präparation des Gefäß-Nervenbündels (BETZ et al. 1993). Danach wird eine geplante Verkürzung der Weichteile und Knochen durchgeführt (BETZ et al. 1993, BETZ et al. 1998). Bei der intraoperativen Beurteilung des Weichteilschadens ist zu berücksichtigen, dass der tatsächliche Schaden oft größer ist als die klinisch apparente Weichteilschädigung (KNOPP und STEINAU 1991, YAREMCHUK et al. 1987). Ein radikales Debridement mit Knochenverkürzung und Entfernung aller geschädigten Weichteile, auch von mangelndurchblutetem und fraglich vitalem Gewebe, ist die Basis einer erfolgreichen Replantation (KNOPP und STEINAU 1991, NISANCI et al. 2002, PARMAKSIZOGLU und BEYZADEOGLU 2002). Stark kontusionierte Muskeln müssen zur Vermeidung systemischer Schädigungen entfernt werden (MARZI und BÜHREN 1992, KERRIGAN und STOTLAND 1993). Die Fasziotomie aller Kompartimente des Unterschenkels und des Fußes zur Prophylaxe eines

Kompartmentsyndroms ist indiziert (KNOPP und MUHR 1989, NISANCI et al. 2002). Bei diesem radikalen Debridement können auch extreme Verkürzungen in Kauf genommen werden (BETZ et al. 1998, PARMAKSIZOGLU und BEYZADEOGLU 2002, HIERNER et al. 2005). Sodann erfolgen die osteosynthetische Versorgung und die mikrochirurgische Versorgung der Nerven und Gefäße (BIEMER et al. 1983, CHEN und YU 1987, BETZ et al. 1998, NISANCI et al. 2002, PARMAKSIZOGLU und BEYZADEOGLU 2002). Es schließen sich die Rekonstruktion von Muskel- und Sehnenverletzungen und der - wenn möglich - primäre Wundverschluss an (BETZ et al. 1993). Sehr wichtig ist eine Spitzfußprophylaxe zur Vermeidung sekundärer Fußdeformitäten und Funktionsbeeinträchtigungen (BETZ et al. 1998). Wegen der systemischen Wirkung des Replantates auf den Organismus im Sinne eines eventuell auftretenden Ischämie-Reperfusionssyndroms (MARZI und BÜHREN 1992, KERRIGAN und STOTLAND 1993) sollten die Patienten postoperativ intensivmedizinisch überwacht werden (BETZ et al. 1998). Die Amputatdurchblutung wird dopplersonographisch überwacht. Die betroffene Extremität wird auf Körperriveau gelagert, beim Auftreten von Schwellungen oder Zyanose kann zunächst hochgelagert werden, bei starker Umfangszunahme sollen die Anastomosen unverzüglich revidiert werden (BETZ et al. 1998, HIERNER et al. 2005). Bei nicht replantierbaren Extremitäten wird primär amputiert und der verbleibende Stumpf kann dann später sekundär verlängert werden (BETZ et al. 1993). Eine solche Stumpfverlängerung dient der besseren Prothesenanpassung und -funktion sowie der Verbesserung des Gangbildes (BOWEN et al. 2005).

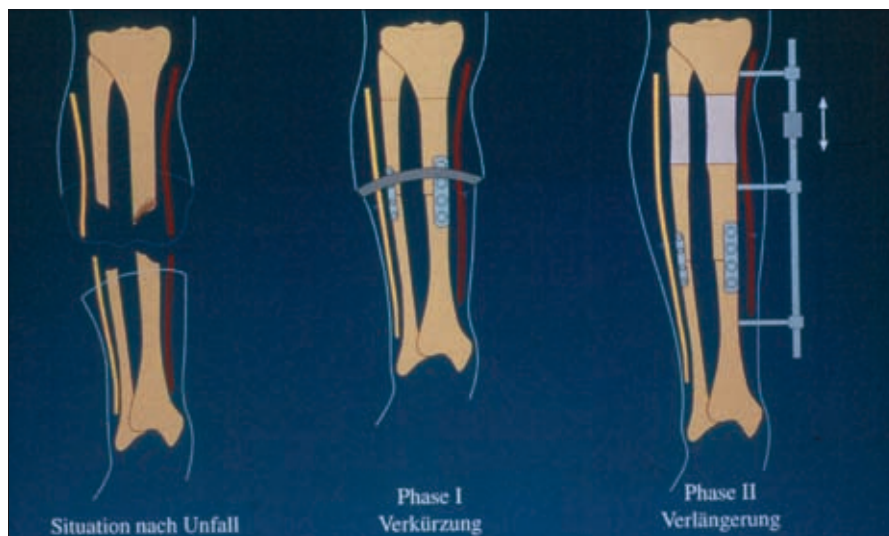


Abbildung 2: Sekundäre Verlängerung nach primärer Verkürzung

### Verlängerung als Sekundäreingriff

In Abhängigkeit von der Wundheilung und der knöchernen Konsolidierung kann die sekundäre Extremitätenverlängerung sechs bis zwölf Monate nach dem Primäreingriff begonnen werden (BETZ et al. 1993, BETZ et al. 1998, HIERNER et al. 2005).

Präoperativ werden Röntgenuntersuchungen der betroffenen Region mit den beiden angrenzenden Gelenken durchgeführt. Langbeinaufnahmen beider unterer Extremitäten dienen der Planung der Korrektur eventueller Achsenfehler sowie zur Bestimmung der Beinlängendifferenz (BETZ et al. 1993, BETZ et al. 1998). Limitierender Faktor für die Verlängerungsstrecke sind die Weichteile. Bei einer Stumpfverlängerung ist auf ausreichende Weichteildeckung zu achten (MERTENS und LAMMENS 2001, BOWEN et al. 2005, ORHUN et al. 2003, POLLACK 1994, SAWAIZUMI und ITO 2003). Ansonsten kann es im späteren Verlauf zu Stumpfinfektionen und Knochenperforationen kommen (MERTENS und LAMMENS 2001). Gegebenenfalls kann vor der Verlängerung mit Hilfe von Gewe-

beexpandern eine Dehnung und Taschenbildung der Weichgewebe durchgeführt werden (MERTENS und LAMMENS 2001, BOWEN et al. 2005).

Die Verlängerung der Extremität kann zum einen auf herkömmliche Weise mittels externer Fixateure erfolgen, wobei die Distraktionsgeschwindigkeit bei etwa 1 mm pro Tag liegt (Abb. 2).

Im Bereich der Hand, also der Verlängerung des Daumens oder einzelner Finger, ist diese Methode auch heute noch das Verfahren der Wahl (MUZAFFAR et al. 2005, ZIMMERMANN et al. 2003, FOUCHER 1996, LESLEY und PIRELA-CRUZ 2005, SAWAIZUMI und ITO 2003, POLLACK 1994).

Auch replantierte obere und untere Extremitäten sowie kurze Amputationsstümpfe von Ober- und Unterarm sowie der unteren Extremitäten werden auch heute noch auf diese Weise erfolgreich verlängert (ALEKBEROV et al. 2000, ORHUN et al. 2003, MERTENS und LAMMENS 2001, BOWEN et al. 2005, NISANCI et al. 2002, HUNG et al. 1997). Die Hauptkomplikation dieses Verfahrens stellen Pininfektionen dar (ALEKBEROV et al. 2000, NISANCI et al. 2002,

MERTENS und LAMMENS 2001, SAWAIZUMI und ITO 2003). Auch werden häufig Kontrakturen der angrenzenden Gelenke beschrieben (SAWAIZUMI und ITO 2003, ORHUN et al. 2003, BOWEN et al. 2005).

Eine wesentlich komplikationsärmere und patientenfreundlichere Methode stellt die Verlängerung mittels voll implantierbarer Distraktionssysteme dar (BETZ et al. 1990, BAUMGART et al. 1993, BETZ et al. 1993, BETZ et al. 1998, HIERNER et al. 2005). Durch die fehlenden Pins wird das Infektionsrisiko erheblich minimiert, der Behandlungskomfort für den Patienten ist höher und die kosmetischen Ergebnisse sind besser (BETZ et al. 1998, HIERNER et al. 2005). Der zentrale Kraftangriff des intramedullären Systems garantiert besser und einfacher als externe Systeme den exakten Erhalt beziehungsweise die Wiederherstellung anatomisch korrekter Beinachsen (BAUMGART et al. 1993).

Mit Hilfe dieser intramedullären Distraktionssysteme, bei denen es sich jeweils um individuell entwickelte und maßgenau für den jeweiligen Patienten geplante Sonderimplantate handelt, können Stumpfverlängerungen und Verlängerungen primär verkürzter replantierter oberer und unterer Extremitäten durchgeführt werden. Bei den zur Stumpfverlängerung verwendeten Distraktionssystemen handelte es sich jeweils um speziell angefertigte Prototypen auf der Basis des voll implantierten Distraktionssystems Fitbone II, welche individuell modifiziert wurden. Der Fitbone II besitzt in seinem proximalen Ende einen Elektrotriebemotor, mit dem über einen Planetenrollenspindelmechanismus die beiden Teleskopkomponenten mit bis zu 1800 N, vergleichbar einem Hydraulizylinder, auseinander

## VARIA-THEMA

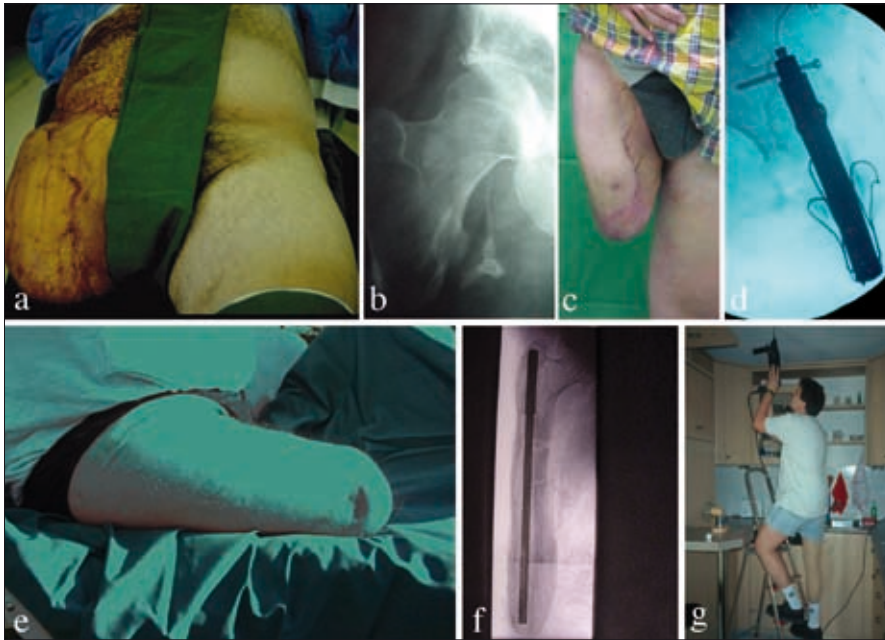


Abbildung 3: Sekundäre Stumpfverlängerung bei einem 23-jährigen Patienten  
 a) Klinischer Befund vor der Verlängerung  
 b) Radiologischer Befund vor der Verlängerung  
 c) Klinischer Befund nach Implantation des Distractionssystems  
 d) Radiologischer Befund nach Implantation des Distractionssystems  
 e) Klinischer Befund nach Ende der Verlängerung  
 f) Radiologischer Befund nach Ende der Verlängerung  
 g) Funktionelles Ergebnis: Der verlängerte Amputationsstumpf kann mit einer normalen Prothese versorgt werden.

bewegt werden. Die Energieeinkoppelung erfolgt durch Hochfrequenz über einen auf die Haut platzierten Sender zu einer subkutan implantierten Empfangsantenne, welche über ein Kabel mit dem Motor im proximalen Nagelende in Verbindung steht. Die Länge des Implantates wird individuell

in Anpassung an die Länge des Stumpfes beziehungsweise der replantierten Extremität gewählt. Nach der intramedullären Implantation des Distractionssystems erfolgt die Verlängerung um einen mm pro Tag von außen mittels elektronischer Steuerung. Es gibt bei diesem Verfahren keine Verbindungen von Implantatbestandteilen oder Pins nach außen, so dass weder ein erhöhtes Infektionsrisiko auftritt noch Einschränkungen der Beweglichkeit oder des Komforts des Patienten bestehen. Der Patient kann unmittelbar postoperativ mit einer umfassenden Physiotherapie beginnen und damit den Verlängerungsprozess positiv beeinflussen. Komplikationen und Hospitalisierungszeit sowie die Rehabilitationsphase werden auf diese Weise erheblich vermindert. Mittels intramedullärer Distractionssysteme können sowohl im Bereich des Femurs und der Tibia als auch am Humerus Stumpfverlängerungen durchgeführt werden.

dungen von Implantatbestandteilen oder Pins nach außen, so dass weder ein erhöhtes Infektionsrisiko auftritt noch Einschränkungen der Beweglichkeit oder des Komforts des Patienten bestehen. Der Patient kann unmittelbar postoperativ mit einer umfassenden Physiotherapie beginnen und damit den Verlängerungsprozess positiv beeinflussen. Komplikationen und Hospitalisierungszeit sowie die Rehabilitationsphase werden auf diese Weise erheblich vermindert. Mittels intramedullärer Distractionssysteme können sowohl im Bereich des Femurs und der Tibia als auch am Humerus Stumpfverlängerungen durchgeführt werden.

### Fallbeispiele eigener Patienten

#### Fall 1:

Ein 23-jähriger Mann erlitt einen Motorradunfall mit Oberschenkelamputation. Eine prothetische Versorgung war aufgrund eines Kurzstumpfes (10,5 cm) nicht möglich, auch bestand deswegen keine Möglichkeit der Verlängerung durch Ring- oder Monofixateur. Dem Patienten war daher von den vorbehandelnden Kliniken die Exartikulation bei unversehrtem Hüftgelenk und eine Versorgung mit einer Beckenkorbprothese empfohlen worden. Durch die retrograde Implantation des ersten

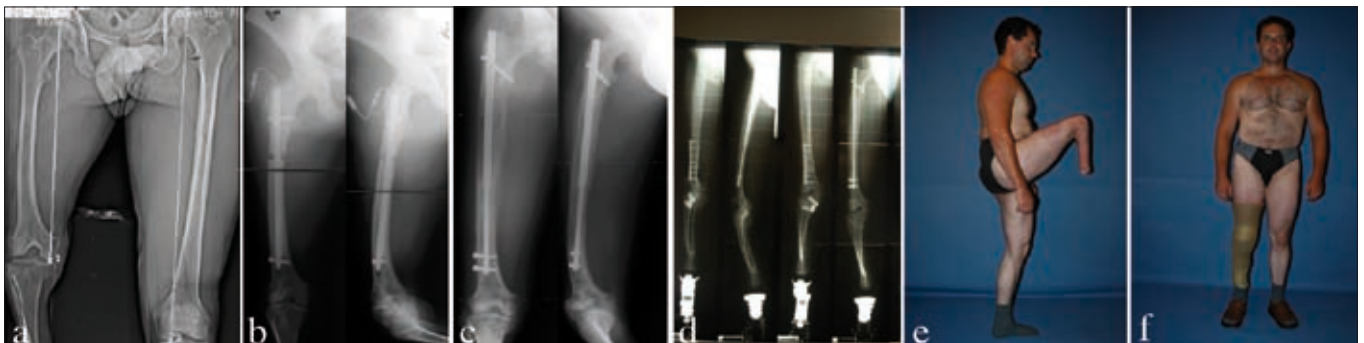

Abbildung 4: Femurverlängerung zur Prothesenoptimierung

a) Präoperativer Röntgenbefund, b) Röntgenbefund nach Implantation des FITBONE® II-Teleskopmarknagels, c) Verlängerung mittels Albizzia-Teleskopmarknagel, d) Korrekturosteotomien, e) Funktionelles Ergebnis, f) Endresultat und prothetische Versorgung

Prototypen eines elektromechanischen Teleskopmarknagels in den Kurzstumpf (Abb. 3) konnte der Stumpf verlängert werden.

In 26 Monaten wurde eine Femurverlängerung um 25 cm auf 35,5 cm erzielt. Dadurch wurde die Versorgung mit einer C-leg®-Prothese (Firma Otto Bock, Duderstadt) möglich.

### Fall 2:

Bei einem 28-jährigen Patienten waren zuvor aufgrund eines kongenital veränderten rechten Beines (Dysmelie mit Oberschenkelverkürzung von 14 cm, Beckenschiefstand) nach zahlreichen Korrekturmaßnahmen Teile des rudimentären rechten Fußes und der distalen Unterschenkelhälfte amputiert worden. Der Patient hatte große Schwierigkeiten, mit dem verbliebenen schwächtigen Unterschenkelstumpf die lange und schwere Prothese, die die fehlende Oberschenkellänge von 14 cm ausgleichen musste, zu bewegen und klagte über Weichteilprobleme. Durch die große Längendifferenz beider Oberschenkel mit resultierenden unterschiedlichen Kniehöhen war der Patient bei seiner häufig knieenden beruflichen Tätigkeit als Elektrotechniker deutlich behindert. Bei dem Patienten bestand ferner ein hereditärer Faktor-VIII-Mangel.

**1. Schritt:** Elektromechanischer Teleskopmarknagel (FITBONE® II) in rechten Femur mit 4 cm Verlängerung: Dem Patienten wurde zur kontinuierlichen Verlängerung des rechten Oberschenkels um insgesamt 14 cm zunächst ein aktives Teleskop-Marknagelsystem implantiert. Nach sechs Wochen hatte das implantierte Distractionssystem seinen damals maximalen Hub von 40 mm erreicht und wurde entfernt.

**2. Schritt:** Verlängerung mittels ALBIZZIA um weitere 10 cm:

Zur weiteren Verlängerung wurde dem Patienten ein mechanischer Distractionmarknagel vom Typ Albizzia implantiert. Drei Monate postoperativ war die Verlängerung von 140 mm abgeschlossen.

**3. Schritt:** Varus/Valgus/Kurvationskorrekturen an distalem Femur und Tibiastumpf:

Nach knöcherner Konsolidierung wurden komplexe Achsenfehlstellungen am rechten Oberschenkel und Unterschenkelstumpf mittels valgusierender und extendierender Osteotomien behandelt. Danach konnte die prothetische Versorgung erheblich erleichtert werden.

### Fazit

Vorteile des Konzeptes der primären Verkürzung und sekundären Verlängerung sind zum einen ein niedrigeres Replantationsrisiko durch die radikale Entfernung geschädigten Gewebes und damit eine Rekonstruktion im gesunden Weichteil- und Knochengewebe mit End-zu-End-Anastomosen von Gefäßen, Nerven, Sehnen und Muskeln. Postoperative lokale Komplikationen, wie Thrombose und Infekte, sowie systemische Komplikationen, wie das Ischämie-Reperfusionssyndrom, werden so deutlich reduziert. Zum Zweiten ist bei einer sekundären Verlängerung mittels Kallusdistraction durch die intakten umgebenden Weichteile eine komplikationsärmere und umfassendere Wiederherstellung der ursprünglichen Länge beziehungsweise eine Stumpfverlängerung möglich. Bei infektfreier und gut vaskularisierter Weichteildecke ist die Ossifikation wesentlich unproblematischer als bei geschädigten Weichteilen.

In Abhängigkeit von der Wundheilung und der knöchernen Konsolidierung kann die sekundäre Extremitätenverlängerung sechs bis zwölf Monate nach dem Pri-

märeingriff begonnen werden. Die Verlängerung der Extremität kann zum einen auf herkömmliche Weise mittels externer Fixateure erfolgen. Eine wesentlich komplikationsärmere und patientenfreundlichere Methode stellt die Verlängerung mittels voll implantierbarer Distractionssysteme dar. Mit Hilfe dieser intramedullären Distractionssysteme, bei denen es sich jeweils um individuell entwickelte und maßgenau für den jeweiligen Patienten geplante Sonderimplantate handelt, können Stumpfverlängerungen und Verlängerungen primär verkürzter replantierter oberer und unterer Extremitäten durchgeführt werden. Durch die fehlenden Pins wird das Infektionsrisiko erheblich minimiert, der Behandlungskomfort für den Patienten ist höher und die kosmetischen Ergebnisse sind besser. Der zentrale Kraftangriff des intramedullären Systems garantiert besser und einfacher als externe Systeme den exakten Erhalt beziehungsweise die Wiederherstellung anatomisch korrekter Beinachsen. Komplikationen und Hospitalisierungszeit sowie die Rehabilitationsphase werden auf diese Weise erheblich vermindert. Mittels intramedullärer Distractionssysteme können sowohl im Bereich des Femurs und der Tibia als auch am Humerus Stumpfverlängerungen durchgeführt werden.

### Literaturverzeichnis

- ALEKBEROV C, KARATOSUN V, BARAN Ö, GÜNAL I (2000): Lengthening of congenital below-elbow amputation stumps by the Ilizarov technique. *J Bone Joint Surg* 82-B: 239-241
- BETZ AM, HIERNER R, BAUMGART R, STOCK W, SEBISCH E, KETTLER M, SCHWEIBERER L (1998): Primäre Verkürzung - sekundäre Verlängerung. Ein neues Behandlungskonzept zur Rekonstruktion ausgedehnter Weichteil- und Knochenverletzungen nach drittgradig offener

## VARIA-THEMA

Anzeige

- Fraktur und Amputation am Unterschenkel. *Handchir Mikrochir Plast Chir* 30:30-39
- BETZ AM, STOCK W, HIERNER R, BAUMGART R (1993): Primary shortening with secondary limb lengthening in severe injuries of the lower leg: a six year experience. *Microsurg* 14:446-453
- BOWEN RE, STRUBLE SG, SETOGUCHI Y, WATTS HG (2005): Outcomes of lengthening short lower-extremity amputation stumps with plantar fixators. *J Pediatr Orthop* 25:543-547
- CHEN ZW, YU HL (1987): Lower-limb replantation. In: URBANIAK JR (Ed): *Microsurgery for major limb reconstruction*. Chapter 11:67-73. Mosby, St. Louis *Ann Chir Plast Esthét* 41:197-207
- HIERNER R, BETZ A, POHLEMANN T, BERGER A (2005) Long-term results after lower-leg replantation. *Eur J Trauma* 25:389-397
- HUNG SC, NAKAMURAK, MATSUSHITA T, OKAZAKI H, SHIRO R, MAMADA K, TANAKA K, OU W, KUOKAWAT (1997): Influence of femoral lengthening on hip joint space in post-traumatic femoral shortening. *Acta Orthop Scand* 68:541-544
- KNOPP W, MUHR G (1989): Die bilaterale Fasziotomie beim Unterschenkelbruch mit drohendem Ischämie-Syndrom. *Operative Orthop Traumatol* 1:35-42
- KNOPP W, STEINAU HU (1991): Primäre Weichteilbehandlung und Weichteil-Rekonstruktion. *Chirurg* 62:378-387
- LESLEY NE, PIRELA-CRUZ A (2005): Distraction lengthening of the thumb following replantation. *J Reconstr Microsurg* 21:161-165
- MARTI RK, DeVRIES JS, KLOEN P (2003): Limb salvage after subtotal supra-malleolar amputation by initial shortening followed by tibial lengthening. *Arch Orthop Trauma Surg* 123:317-321
- MERTENS P, LAMMENS J (2001): Short amputation stump lengthening with the Ilizarov method: Risks versus benefits. *Acta Orthop Belg* 67:274-278
- MUZAFFAR AR, CHAO JJ, FREIDRICH JD (2005): Posttraumatic thumb reconstruction. *Plast Reconstr Surg* 116:103e-122e
- NISANCI M, ER E, YILDIZ C, TÜREGÜN M, ATEALP S, SENGEZER M (2002): Replantation of a crush amputation of distal tibia followed by lengthening with Ilizarov circular external fixator: Two-year follow-up. *Microsurg* 22:295-299
- ORHUN H, SAKA G, BILGIC E, KAVAKH B (2003): Lengthening of short stumps for functional use of prostheses. *Prosthet Orthot Int* 27:153-157
- PANT R, YOUNGE D (2003): Turn-up bone flap for lengthening the below-knee amputation stump. *J Bone Joint Surg* 85-B:171-173
- PARMAKSIZOGLU F, BEYZADEOGLU T (2002): Lengthening of replanted or revascularized lower limbs: Is length discrepancy a contraindication for limb salvage? *J Reconstr Microsurg* 18:471-480
- PELLISSIER P, PISTREV, CASOLIV, MARTIN D, BAUDET J (2001): Reconstruction of short lower leg stumps with the osteomusculocutaneous latissimus dorsi-rib flap. *Plast Reconstr Surg* 109:1013-1017
- POLLAK HJ (1994): Rekonstruktion des traumatisch amputierten Daumens durch kontinuierliche Distraction nach Matev. Erfahrungen und Ergebnisse in 48 Fällen. *Handchir Mikrochir Plast Chir* 26:291-297
- SAWAIZUMIT, ITO H (2003): Lengthening of the amputation stumps of the distal phalanges using the modified Ilizarov method. *J Hand Surg* 28A:316-322
- ZIMMERMANN R, SAILER R, PECHLANER S, GABL M (2003): Functional outcome with special attention to the DASH questionnaire following callus distraction and phalangization of the thumb after traumatic amputation in the middle one-third. *Arch Orthop Trauma Surg* 123:521-526

### Anschrift des Verfassers

Prof. Dr. Augustin M. Betz, Therapiezentrum Martinsmühle, Mühlenstr.18, 66687 Wadern-Wadrill, Tel. 06871 921881, Fax 06871 921907, E-Mail: betz-a@t-online.de □

### ORTHOPÄDIE-TECHNIK

Günther Wellnitz (Hrsg.)

### LEHRBUCH FÜR ORTHOPÄDIE-TECHNIKER, ORTHOPÄDIE-SCHUHMACHER UND ORTHOPÄDISTEN

Begründet von W. Mackrodt und G. Wellnitz. 3. überarbeitete und erweiterte Auflage, 2004, 517 Seiten, Euro 69,95 / Fr. 118.00 Das erfolgreiche und einzigartige Lehrbuch von Mackrodt/Wellnitz liegt als neu bearbeitete und erweiterte Auflage wieder vor. Es entspricht der Neuordnung des Berufsbildes für Orthopädie-Schuhmacher und unterstützt die Neuorientierung der Berufsausbildung. Anatomie und orthopädisch relevante Krankheitsbilder werden leicht verständlich beschrieben. Besondere Berücksichtigung finden dabei Diabetes mellitus, Amputationen und spastische Lähmungen. Weitere Schwerpunkte sind Innenschuhorthesen, Prothesen und Orthoprothesen sowie spezielle Technologien bei der Versorgung des diabetischen Fußes. Sie werden ergänzt durch neue Sachgebiete wie Fußpflege, Kompressionsstrümpfe und Sicherheitsschuhe. Berücksichtigt werden auch das Medizinproduktegesetz, die Berufsbilder und die Produktgruppen der Orthopädietechnik mit Indikationen, Ausführungsbestimmungen und Abrechnungspositionen für orthopädische Schuhe, Einlagen, Bandagen, Kompressionsstrümpfe, Gehhilfen und Rollstühle.

Das Buch wendet sich an Orthopädie-Schuhmacher, Orthopädie-Techniker, Orthopädisten und Ärzte. Diesen Berufsgruppen steht ein umfassendes Lehrbuch wie auch ein Nachschlagewerk zur indikationsbezogenen Orthopädie-Technik zur Verfügung. Bezugsmöglichkeit:

**Verlagsgesellschaft Tischler GmbH  
Postfach 301770, D-10747 Berlin**